

Infección por bacilo de Calmette-Guérin y enfermedad granulomatosa crónica por nuevas variantes patogénicas del gen *NCF2* en la etnia maya. Reporte de dos casos

Bacillus Calmette-Guérin infection and chronic granulomatous disease due to new pathogenic variants in the *NCF2* gene in the Mayan ethnic group. Report of two cases.

Ana Karen Peñafiel-Vicuña,^{1,2} Rogelio Guzmán-Cotaya,³ Anelena González Reynoso,⁴ Adolfo Gonzalo Palma-Chan,⁴ Ricardo Baeza-Bastarrachea,⁵ Sheryl A. García-Ruelas,^{1,6} Ángeles Costta-Michuy,² Cielo Razo-Requena,¹ Ximena León-Lara,⁷ Sara Espinosa-Padilla,¹ Francisco Espinosa-Rosales,⁸ Jacinta Bustamante,⁹ Lizbeth Blancas-Galicia¹

¹ Unidad de Investigación en Inmunodeficiencias, Instituto Nacional de Pediatría, Ciudad de México, México.

² Hospital Pediátrico Baca Ortiz, Quito, Ecuador.

³ Chavitos Clinic, Mérida, México.

⁴ Departamento de Infectología Pediátrica, Hospital General Agustín O'Horán, Mérida Yucatán.

⁵ Clínica Pigiüi, Ciudad de México, México.

⁶ Departamento de Genética, Instituto Nacional de Pediatría, Ciudad de México, México.

⁷ Instituto de Inmunología, Escuela de Medicina de Hannover, Hannover, Alemania.

⁸ Fundación Mexicana para Niños con Inmunodeficiencias, Ciudad de México, México.

⁹ Laboratorio de Genética Humana de Enfermedades Infecciosas (GHMI), INSERM 1163, París, Francia.

Recibido: 05-07-2022

Aceptado: 13-02-2023

Publicado: 19/04/2023

DOI: 10.29262/ram.v69i4.1145

Correspondencia

Lizbeth Blancas Galicia
blancas.lizbeth@gmail.com
Rogelio Guzmán-Cotaya
Rgc_potter@hotmail.com

Resumen

Introducción: La enfermedad granulomatosa crónica (EGC) es un error innato de la inmunidad, se caracteriza por una susceptibilidad a padecer infecciones bacterianas y fúngicas y a una falta de regulación inflamatoria sistémica. Las variantes patogénicas en el gen *CYBB* se transmiten con un patrón de herencia ligada al X; mientras que las variantes patogénicas presentes en los genes *EROS*, *NCF1*, *NCF2*, *NCF4* o *CYBA* se transmiten con un patrón de herencia autosómico recesivo.

Objetivos. Describir las características clínicas, inmunológicas y genéticas de dos pacientes con EGC e infección por BCG.

Métodos: En neutrófilos de sangre periférica se midió la producción de H₂O₂ y la expresión de las subunidades de la NADPH oxidasa. La detección de las variantes patogénicas fue por secuenciación Sanger del gen *NCF2*. La información clínica fue extraída de los expedientes por los médicos tratantes.

Resultados: Presentamos a dos lactantes masculinos de dos familias no relacionadas de la etnia maya, con EGC e infección por la vacuna de BCG. Se identificaron tres diferentes variantes patogénicas en el gen *NCF2*; por un lado, c.304 C>T (p.Arg102*) ya reportada, por otro lado, c.1369 A>T (p.Lys457*) y c.979 G>T (p.Gly327*) no reportadas.

Conclusiones: En pacientes con infección micobacteriana por BCG debemos sospechar en un error innato de la inmunidad, como la EGC. El diagnóstico de EGC se realiza a través de la detección de una falta de producción de radicales libres en los neutrófilos. Los pacientes reportados tuvieron variantes patogénicas en el gen *NCF2*, dos de ellas no han sido reportadas previamente en la literatura.

Palabras clave: *NCF2*, p67^{phox}, enfermedad granulomatosa crónica, BCG, tuberculosis, Maya.



ORCID

Ana Karen Peñafiel-Vicuña

0000-0002-3496-2633

Rogelio Guzmán Cotaya

0000-0002-7248-6981

Anelena González Reynoso

0000-0003-2475-2322

Adolfo Gonzalo Palma Chan

0000-0001-6957-2902

Ricardo Baeza Bastarrachea

0000-0003-1729-3818

Sherel Amelia García Ruelas

0000-0002-5049-5684

Ángeles Costta Michuy

0000-0003-3336-4954

Cielo Razo Requena

0000-0003-3292-6636

Ximena León Lara

0000-0002-8087-9419

Sara Espinosa Padilla

0000-0003-4859-3151

Francisco Espinosa Rosales

0000-0002-7629-1647

Jacinta Bustamante

0000-0002-3439-2482

Lizbeth Blancas Galicia

0000-0002-3861-8864

Abstract

Introduction: Chronic granulomatous disease (CGD) is an inborn error of immunity, characterized by abnormal susceptibility to bacterial and fungal infections and a lack of systemic inflammatory regulation. Pathogenic variants in the *CYBB* gene are transmitted in an X-linked pattern of inheritance; while the pathogenic variants present in the *EROS*, *NCF1*, *NCF2*, *NCF4*, or *CYBA* genes are transmitted with an autosomal recessive inheritance pattern.

Objectives: To describe the clinical, immunological, and genetic characteristics of two patients with CGD and BCG infection.

Methods: In peripheral blood neutrophils, H₂O₂ production and the expression of NADPH oxidase subunits were measured. Detection of pathogenic variants was by Sanger sequencing of the *NCF2* gene. The clinical information was extracted from the records by the treating physicians.

Results: We present two male infants from two unrelated families of Mayan ethnicity, with CGD and BCG vaccine infection. Three different pathogenic variants in the *NCF2* gene were identified; on the one hand, c.304 C>T (p.Arg102*) has already been reported, on the other hand, c.1369 A>T (p.Lys457*) and c.979 G>T (p.Gly327*) not reported.

Conclusions: In patients with mycobacterial infection with BCG, we should suspect an inborn error of immunity, such as CGD. The diagnosis of CGD is made through the detection of a lack of radical oxygen species in neutrophils. The reported patients had pathogenic variants in the *NCF2* gene, two of which have not been previously reported in the literature.

Key words: *NCF2*, p67^{phox}, chronic granulomatous disease, BCG, tuberculosis, Mayan.

INTRODUCCIÓN

La enfermedad granulomatosa crónica (EGC) es un error innato de la inmunidad caracterizado por la disfunción de los fagocitos para producir especies reactivas de oxígeno. La causa radica en un deterioro funcional del complejo enzimático NADPH oxidasa y de la chaperona Eros.¹ El complejo está conformado por cinco subunidades (p22^{phox}, p40^{phox}, p47^{phox}, p67^{phox} y gp91^{phox}). El gen *CYBB* codifica para subunidad gp91^{phox}, sus variantes patogénicas se transmiten con una herencia recesiva ligada al X. Los genes *EROS*, *NCF1*, *NCF2*, *NCF4* o *CYBA* codifican para Eros, p47^{phox}, p67^{phox}, p40^{phox}, p22^{phox} respectivamente, sus variantes patogénicas se transmiten con un patrón de herencia autosómica recesiva. Las variantes patogénicas en

los genes *CYBB* y *NCF1* son la causa más frecuente de EGC; *NCF2* es el gen menos frecuentemente asociado a EGC. La ausencia de especies reactivas de oxígeno tiene como consecuencia una falta en la regulación de las diferentes vías de inflamación y una falla en la destrucción de determinados microorganismos.^{2,3} Los pacientes afectados tienen inflamación granulomatosa y una mayor susceptibilidad genética a infecciones fúngicas y bacterianas (incluyendo las micobacterias como *Mycobacterium tuberculosis* y *Mycobacterium bovis*–Bacilo de Calmette y Guérin [BCG]).⁴⁻⁶ Los microorganismos que infectan a los pacientes con EGC pueden variar entre las diferentes regiones geográficas, por ejemplo, en Europa y Estados Unidos de Norte América las infecciones micobacterianas son

raras; sin embargo, en Latinoamérica son frecuentes (7, 8). Presentamos dos lactantes de dos familias no relacionadas de la etnia Maya con EGC e infección por BCG; las variantes patogénicas responsables de la enfermedad se hallaron en *NCF2*, hasta donde es de nuestro conocimiento, dos de ellas no se han descrito previamente en la literatura.

PACIENTES Y MÉTODOS

Métodos. Previo a la firma de consentimientos, se procedió a la extracción de sangre periférica de pacientes y controles sanos en Mérida, Yucatán; las muestras se enviaron por paquetería a temperatura ambiente y se procesaron 24 horas después de su toma. Se realizó la medición de peróxido de hidrógeno en neutrófilos de sangre periférica por la técnica de 1,2,3 dihidrorrodamina usando como estímulos forbol 12-miristato-13 acetato y zimósán opsonizado, según el protocolo descrito previamente (4). Se realizó la medición intracelular de las diferentes subunidades de la enzima NADPH oxidasa en neutrófilos de sangre periférica usando citometría de flujo, según el protocolo

descrito previamente.⁴ La extracción de ADN se realizó usando el equipo comercial AxyPred™ Blood genomic DNA miniprep kit. La amplificación y la secuenciación Sanger de los diferentes exones del gen *NCF2* se realizó según el protocolo descrito anteriormente.⁴

Paciente I. Lactante masculino de dos años, unigénito, ambos padres no son consanguíneos y pertenecen a la etnia maya de la comunidad Akil, Yucatán (**Figura 1**). El paciente I recibió la vacuna de BCG al nacer; a los 10 meses de vida presentó gastroenteritis infecciosa aguda que requirió hospitalización durante dos semanas, en el coprocultivo se aisló *Salmonella* spp. Seis meses después reingresó, el diagnóstico fue una gastroenteritis y fiebre, recibió inicialmente amikacina y clindamicina sin respuesta terapéutica. Durante el abordaje diagnóstico se detectó una adenopatía axilar derecha (20 x 20 mm), su estudio histopatológico mostró una linfadenitis crónica granulomatosa con células gigantes de tipo Langerhans y necrosis caseosa; la prueba intradérmica de tuberculina (PPD) fue positiva (10 mm) a las 48 horas (consideramos que los pacientes vacunados con BCG pueden presentar un resultado falso positivo.⁹ Se concluyó que el paciente cursaba una infección micobacteriana ganglionar y se inició isoniazida, etambutol, rifampicina y pirazinamida (la mezcla de los cuatro medicamentos se comercializa en México en una tableta con el nombre de DOTBAL; en el mercado no está disponible una presentación sin pirazinamida para tratar la infección por BCG).

Durante su hospitalización el paciente persistió febril, se continuó el abordaje diagnóstico y se aisló *Serratia marcescens* en secreción bronquial, así que se decidió suspender los antifímicos y se agregó meropenem; sin embargo no hubo mejoría, así que se solicitó una tomografía axial computarizada (TAC) de tórax (simple y contrastada) que evidenció imágenes de consolidación parenquimatosa en los lóbulos tercio medio y superior de pulmón derecho, sugestivas de infección fúngica; por lo anterior se administró anfotericina B durante tres semanas, observando una respuesta clínica favorable. Dos meses después de su ingreso, el paciente se egresó a su domicilio con profilaxis antimicrobiana con trimetoprima / sulfametoxazol e itraconazol.

Ante las múltiples infecciones graves que no mejoraban con los antimicrobianos se consideró descartar un error innato de la inmunidad (también conocidos

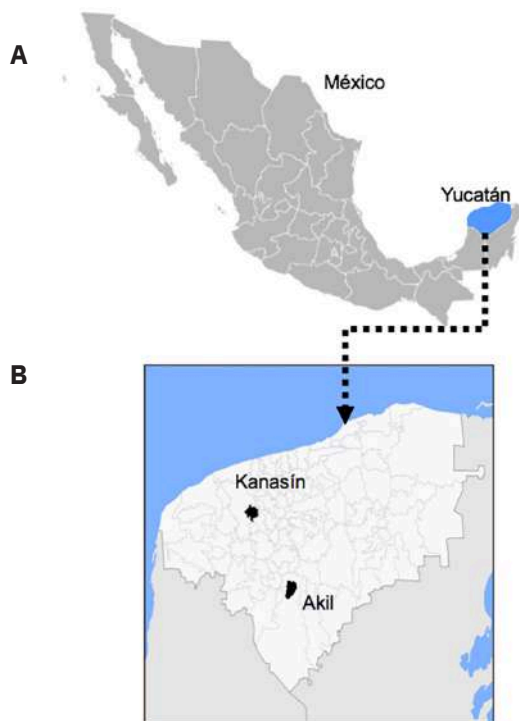


Figura 1. Ubicación de las localidades de origen de los casos clínicos. **A)** Mapa del estado de Yucatán. **B)** Municipios de Kanasin y Akil, Yucatán.

como inmunodeficiencias primarias). La inmunidad humoral se evaluó midiendo inmunoglobulinas séricas IgA 82.9 mg/dL (14–106), IgG 1500 mg/dL (345–1213) e IgM 302 mg/dL (43–1739); el valor de IgG se halló por arriba del valor normal. La fagocitosis se evaluó a través de la medición del estallido respiratorio en los neutrófilos, los resultados se describen abajo.

Paciente II. Lactante masculino de 1 año 8 meses de edad, hijo de padres no consanguíneos, pertenecientes a la etnia maya de la comunidad Kanasín (**Figura 1**); su hermano primogénito falleció al año de vida con el diagnóstico de tuberculosis diseminada. El paciente II recibió la vacuna de BCG al nacer; a los 10 meses de edad fue evaluado en el hospital por presentar fiebre, a la exploración física se encontró retraso en la cicatrización en el sitio de la aplicación de la vacuna de BCG, crecimiento ganglionar axilar derecho (15 x 15 mm) y cervical izquierdo (2 x 2 mm). La prueba de tuberculina (PPD) fue positiva (13 mm). La TAC toracoabdominal simple y contrastada mostró imágenes de consolidación apical posterior de lóbulo superior izquierdo del pulmón con un área de cavitación central, engrosamientos centrolobulillares e

imagen en vidrio despulido en segmentos inferiores; además aumento de volumen de los ganglios linfáticos paratraqueales, mesentéricos, pélvicos e inguinales; el ganglio axilar derecho de 15 x 16 mm de aspecto necrótico. Posteriormente, se le realizó una broncoscopia; el análisis del líquido recuperado del lavado broncoalveolar, por un lado, mostró lesiones endobronquiales caseosas compatibles con infección por micobacterias, y por otro lado, se detectó el complejo *M. tuberculosis* (Xpert MTB/RIF). Con base a los hallazgos clínicos, microbiológicos y radiológicos se diagnosticó una infección diseminada por micobacterias, probablemente por BCG; Se inició el tratamiento antifímico con isoniazida, etambutol, rifampicina y pirazinamida (DOTBAL). A los 15 meses de vida, presentó artritis séptica en rodilla derecha y una prueba de PCR positiva para el complejo *M. tuberculosis* en líquido articular, por lo que se reinició la fase intensiva del tratamiento antifímico y administró ciprofloxacino por 14 días; sin embargo, la rodilla derecha

aumentó de volumen, la artrocentesis permitió salida pus, se escaló la terapia antimicrobiana con meropenem por 14 días con una respuesta fue satisfactoria. El paciente se egresó a su domicilio con

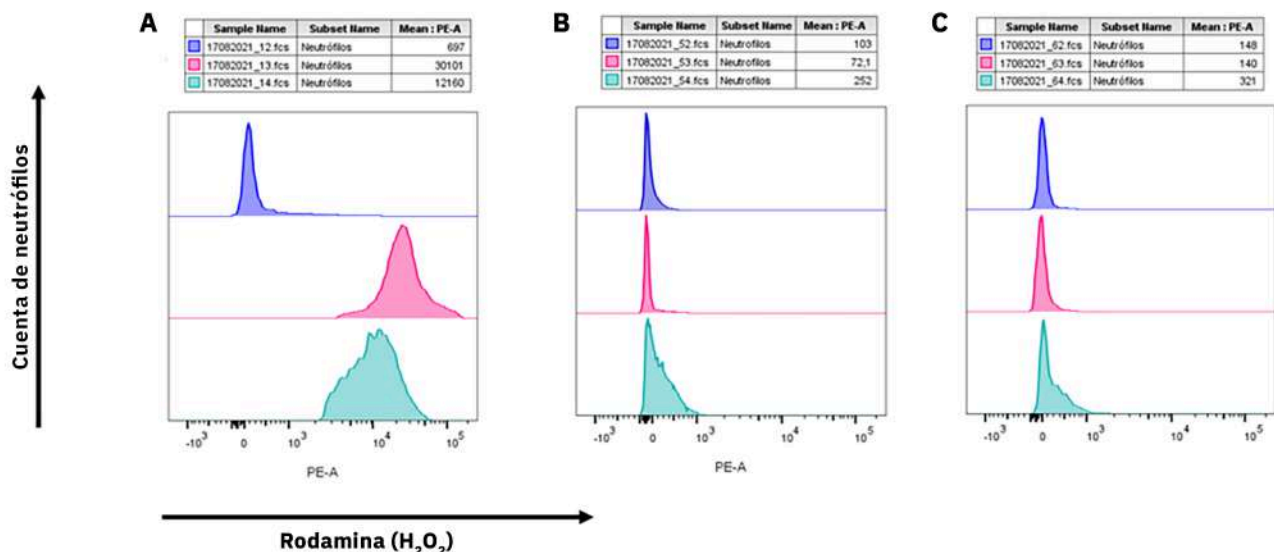


Figura 2. Análisis de la producción de peróxido de hidrógeno (H_2O_2) en neutrófilos de sangre periférica, mediante la técnica 1,2,3 dihidro-rodamina (DHR). Los histogramas sin estimulación se muestran en color gris-morado, con estimulación de forbol-12-miristato-13-acetato (PMA) en rosa, y con estimulación con zimosán en turquesa. **A)** Control sano, con incremento de rodamina posterior a la estimulación con PMA y zimosán. **B y C)** Casos 1 y 2 sin aumento en la producción de rodamina después de la estimulación con PMA y zimosán.

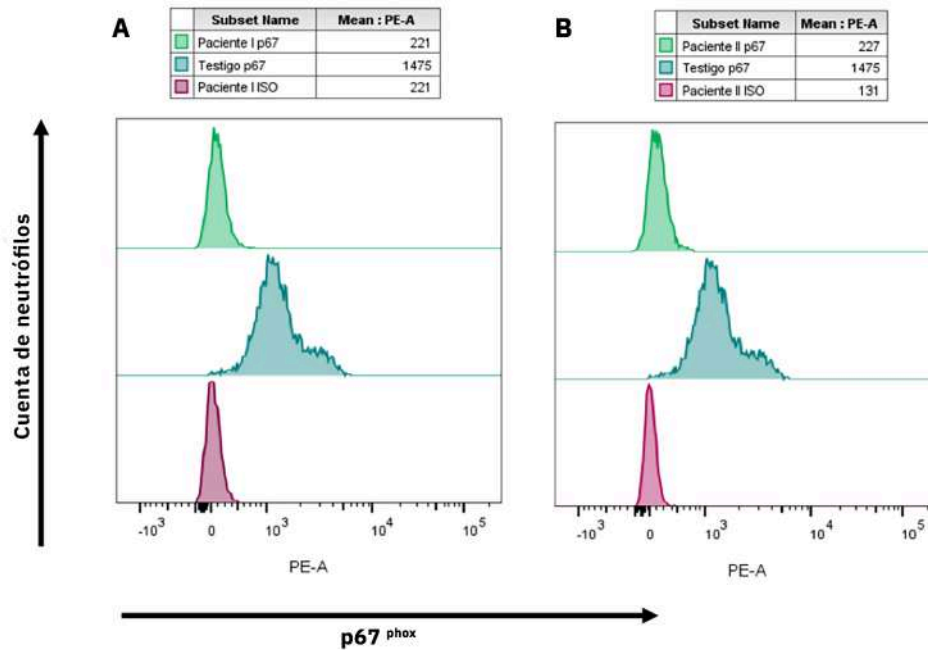


Figura 3. Análisis de la subunidad p67phox en neutrófilos de sangre periférica, a través de tinción intracelular por citometría de flujo. Los histogramas representan, en verde, neutrófilos sin tinción; en turquesa (testigo) y en púrpura (paciente) neutrófilos teñidos con anti-p67phox. **A)** Caso 1 versus control sano. **B)** Caso 2 versus control sano. Ambos pacientes no mostraron incremento en la intensidad media de fluorescencia en ficoeritrina (PE) versus testigo.

el tratamiento antifímico en fase de sostén y la profilaxis con trimetoprima-sulfametoxazol e itraconazol. Debido al antecedente de un hermano finado por tuberculosis diseminada y a las infecciones graves se sospechó que el paciente podría cursar con un error innato de la inmunidad.² Se evaluó la fagocitosis, los resultados se muestran a continuación.

RESULTADOS

Estudio molecular de los pacientes

La evaluación del estallido respiratorio se evaluó a través la técnica de oxidación de dihidrorrodamina, ambos pacientes no produjeron peróxido de hidrógeno (**Figura 2**), confirmando así el diagnóstico de EGC. Procedimos a medir las diferentes subunidades del complejo enzimático NADPH oxidasa (p22^{phox}, p40^{phox}, p47^{phox}, p67^{phox}, gp91^{phox}) en los neutrófilos; ambos pacientes mostraron una ausencia de la proteína p67^{phox} (**Figura 3**). El resto de las subunidades NADPH oxidasa evaluadas fueron normales (datos no incluidos en la figura). Posteriormente, se procedió a amplificar y a secuenciar los exones codificantes del gen *NCF2*. En el paciente I se demostraron dos variantes patogénicas diferentes en cada uno de los alelos (heterocigotas compuestas) la primera en el exón 4, c.304 C>T (p.Arg102*) y la segunda en el exón 11, c.979 G>T

(p.Gly327*). La madre fue portadora de la variante patogénica c.304 C>T y no contamos con el ADN paterno (**Figura 4 y 5**). En el paciente II se demostraron dos variantes patogénicas diferentes en cada uno de los alelos (heterocigotas compuestas) la primera en el exón 11, c.979 G>T (p.Gly327*) y la segunda en el exón 15, c.1369 A>T (p.Lys457*); ambos padres fueron portadores de una de las variantes patogénicas en estado heterocigoto, el padre c.979 G>T y la madre c.1369 A>T (**Figura 4 y 5**). De las tres variantes patogénicas halladas en el gen *NCF2*, c.304C>T ya fue descrita,¹⁰ sin embargo, c.979 G>T y c.1369 A>T aún no. No realizamos estudios funcionales del estallido respiratorio en la madre del paciente I, ni en los padres del paciente II, debido que ya se ha descrito que los portadores heterocigotos de variantes patogénicas en *NCF2* no presentan alteraciones celulares *in vitro*.¹¹

DISCUSIÓN

Hasta donde es de nuestro conocimiento, estos son los primeros pacientes indígenas mayas con diagnóstico de EGC. Consideramos que existe un sub-diagnóstico en la región de Yucatán, al igual que en otras provincias de México. La implementación de técnicas para el diagnóstico de EGC en aquellos hospitales que cuenten con un servicio de infectología pediátrica mejorará su detección.

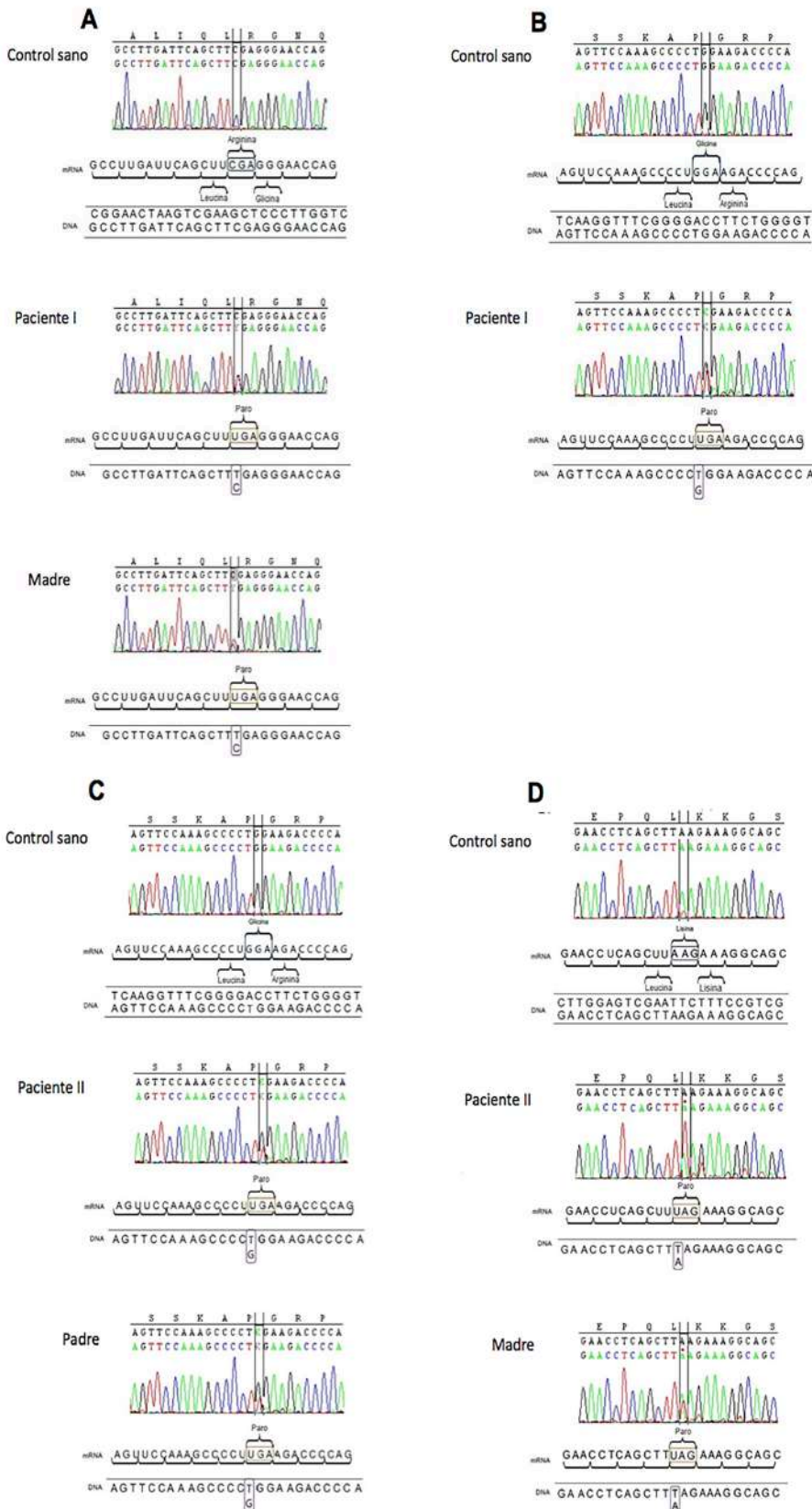


Figura 4. Electroferogramas con las variantes patogénicas. **A)** Electroferograma del exón 4: control sano, Caso 1 y su madre. En el paciente y la madre se observa una variante patogénica en uno de los alelos y el cambio de una citosina por una timina en la posición c.304 (c.304C>T), lo que produce un cambio de una arginina por un codón de paro (p.Arg102*). **B)** Electroferograma del exón 11: control sano y Caso 1. En el paciente se observa una variante patogénica en uno de los alelos, un cambio de una guanina por una timina en la posición c.979 (c.979G>T), lo que genera un cambio de una glicina por un codón de paro (p.Gly327*). **C)** Electroferograma del exón 11 del control sano, Caso 2 y su padre. En el paciente y su padre se observa una variante patogénica, el cambio de una guanina por una timina en la posición c.979 (c.979G>T), lo que provoca un cambio de una glicina por un codón de paro (p.Gly327*). **D)** Electroferograma del exón 15: control sano, Caso 2 y su madre. En el paciente y su madre se observa una variante patogénica, un cambio de una adenina por una timina en la posición c.1369 (c.1369A>T), que produce un cambio de una lisina por un codón de paro (p.Lys457*).

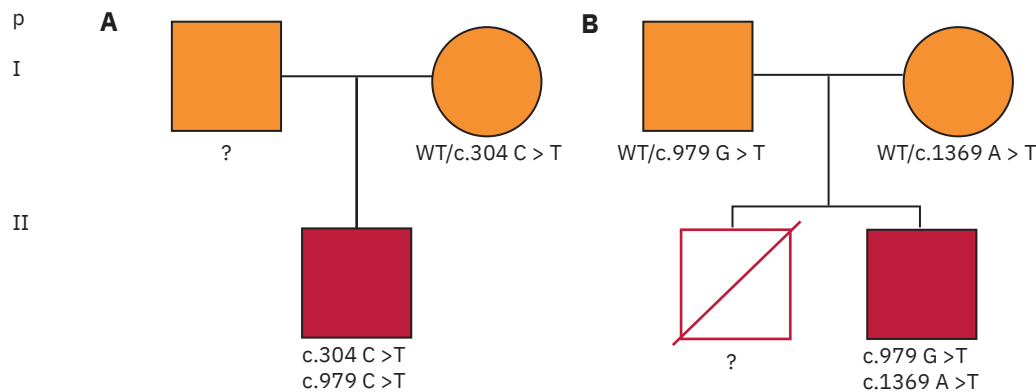


Figura 5. Pedigrís de familias con enfermedad granulomatosa crónica por variantes patogénicas en *NCF2*. Los símbolos sólidos indican los probandos. Los individuos en quienes se desconoce su estado genético se identificaron con el símbolo (?). **A)** Familia del Caso 1, heterocigoto compuesto con una variante en el exón 4 (c.304C>T) y 11 (c.979G>T), cuya madre tiene la variante patogénica c.304C>T. **B)** Familia del Caso 2, heterocigoto compuesto con la variante en el exón 11 (c.979G>T) y 15 (c.1369A>T), cuyos padres tienen las siguientes variantes patogénicas: padre c.979G>T y madre c.1369A>T. El hermano falleció por tuberculosis diseminada en la infancia.

Los dos pacientes que presentamos son de etnia maya, originarios de la península de Yucatán, México, con diagnóstico de EGC por ausencia de la subunidad de la NADPH oxidasa afectada $p67^{phox}$ e infección por BCG. La herencia autosómica recesiva (*NCF2*) se relaciona frecuentemente con consanguinidad, por tanto, es más frecuente en los matrimonios consanguíneos.¹²⁻¹⁴ Los casos de EGC presentados en ese artículo, no se relacionan con consanguinidad debido a que sus variantes patogénicas fueron heterocigotas compuestas, es decir cada uno de los dos alelos tuvo una variante diferente.

Los errores innatos de la inmunidad deben ser sospechados en pacientes con infecciones recurrentes, graves, que no responden a tratamientos habituales y que son causadas tanto por agentes oportunistas como no oportunistas (15). En México, las manifestaciones más frecuentes de la EGC son la linfadenitis, la infección por BCG y la neumonía. Las infecciones por BCG pueden localizarse o diseminarse.⁴ Los pacientes descritos presentaron tuberculosis diseminada, la cual fue una de las evidencias para que el pediatra tratante sospechara en un error innato de la inmunidad.

Los pacientes con EGC vacunados con el bacilo vivo de BCG tienen un riesgo alto de ser infectados por él. En México la incidencia de *M. tuberculosis* es alta (23 casos por 100, 000 habitantes)¹⁶ lo cual justifica la administración obligatoria de la vacuna de BCG para prevenir casos de meningitis y formas diseminadas de tuberculosis en niños.¹⁷

El Dr. Jean Laurent Casanova ha demostrado que algunos pacientes que padecen infecciones micobacterianas tienen una predisposición genética que explica esa mayor susceptibilidad.^{18,19} Los padres siendo portadores de una variante patogénica en *NCF2* en un solo alelo no son susceptibles a padecer infecciones micobacterianas o por otro microorganismo.¹¹

Es de llamar la atención que no existe un consenso de expertos para el tratamiento de la infección micobacteriana por BCG en pacientes con EGC, como en otros errores innatos de la inmunidad,²⁰ cada clínico trata a los pacientes de acuerdo con su propio criterio (combinación de antituberculosos y duración del tratamiento). Bustamante J *et al.* propusieron usar en el síndrome de predisposición mendeliana a infecciones micobacterianas (otro error innato de la inmunidad que predispone a infecciones micobacterianas) una combinación de cuatro a cinco anti-micobacterianos (incluyendo aquellos con sensibilidad para *M. bovis*-BCG) durante un periodo prologando (no menos de 2 años) según la evolución clínica-biológica-radiológica.²¹ Consideramos necesario establecer un consenso internacional de expertos en México para el tratamiento de la infección por el complejo *M. tuberculosis* o complicaciones de BCG en pacientes con EGC.

En pacientes con infección micobacteriana con BCG debemos sospechar en un error innato de la inmunidad, como la EGC. El diagnóstico de EGC se realiza a través de la detección de una falta de producción

de radicales libres en los neutrófilos. Los pacientes reportados tuvieron variantes patogénicas en el gen *NCF2*, dos de ellas no han sido reportadas previamente en la literatura.

Agradecimientos

A la Fundación Mexicana de Niñ@s con Inmunodeficiencias Primarias A.C. por apoyo financiero. Al Dr. Guillermo Vega Juárez de la Red de Apoyo a la Investigación (UNAM) por su apoyo técnico.

REFERENCIAS

- Lopez-Hernandez I, Suarez-Gutierrez M, Santos-Chavez EE, Espinosa S, Blancas-Galicia L. [Chronic granulomatous disease. Update and review]. *Rev Alerg Mex.* 2019;66(2):232-45.
- Gennery AR. Progress in treating chronic granulomatous disease. *Br J Haematol.* 2021;192(2):251-64.
- Leon-Lara X, Rodriguez-D'Cid R, Rioja-Valencia R, Ayala-Alvirde A, Aliaga-Taípe IL, Espinosa-Padilla S, et al. [Clinical and molecular inflammatory alterations in chronic granulomatous disease]. *Rev Alerg Mex.* 2020;67(4):370-80.
- Blancas-Galicia L, Santos-Chavez E, Deswarte C, Mignac Q, Medina-Vera I, Leon-Lara X, et al. Genetic, Immunological, and Clinical Features of the First Mexican Cohort of Patients with Chronic Granulomatous Disease. *J Clin Immunol.* 2020;40(3):475-93.
- Leon-Lara X, Campos-Murguía A, Leon-Cabral P, Tello-Mercado A, Salgado-Nesme N, de la Mora JD, et al. Disseminated Tuberculosis in a Patient with Autosomal Recessive p47(phox) Chronic Granulomatous Disease. *J Clin Immunol.* 2021;41(6):1417-9.
- García B, Leon-Lara X, Espinosa S, Blancas-Galicia L. [Mycobacterial disease in patients with chronic granulomatous disease]. *Rev Alerg Mex.* 2021;68(2):117-27.
- de Oliveira-Junior EB, Zurro NB, Prando C, Cabral-Marques O, Pereira PV, Schimke LF, et al. Clinical and Genotypic Spectrum of Chronic Granulomatous Disease in 71 Latin American Patients: First Report from the LASID Registry. *Pediatr Blood Cancer.* 2015;62(12):2101-7.
- Conti F, Lugo-Reyes SO, Blancas Galicia L, He J, Aksu G, Borges de Oliveira E, Jr., et al. Mycobacterial disease in patients with chronic granulomatous disease: A retrospective analysis of 71 cases. *J Allergy Clin Immunol.* 2016;138(1):241-8 e3.
- Farhat M, Greenaway C, Pai M, Menzies D. False-positive tuberculin skin tests: what is the absolute effect of BCG and non-tuberculous mycobacteria? *Int J Tuberc Lung Dis.* 2006;10(11):1192-204.
- Roos D, van Leeuwen K, Hsu AP, Priel DL, Begtrup A, Brandon R, et al. Hematologically important mutations: The autosomal forms of chronic granulomatous disease (third update). *Blood Cells Mol Dis.* 2021;92:102596.
- Leiding JW, Holland SM. Chronic Granulomatous Disease. In: Adam MP, Ardinger HH, Pagon RA, Wallace SE, Bean LJH, Stephens K, et al., editors. *GeneReviews*(R). Seattle (WA)1993.
- Wolach B, Gavrieli R, de Boer M, van Leeuwen K, Berger-Achituv S, Stauber T, et al. Chronic granulomatous disease: Clinical, functional, molecular, and genetic studies. The Israeli experience with 84 patients. *Am J Hematol.* 2017;92(1):28-36.
- Baba LA, Ailal F, El Hafidi N, Hubeau M, Jabot-Hanin F, Benajiba N, et al. Chronic granulomatous disease in Morocco: genetic, immunological, and clinical features of 12 patients from 10 kindreds. *J Clin Immunol.* 2014;34(4):452-8.
- Fattahi F, Badalzadeh M, Sedighipour L, Movahedi M, Fazlollahi MR, Mansouri SD, et al. Inheritance pattern and clinical aspects of 93 Iranian patients with chronic granulomatous disease. *J Clin Immunol.* 2011;31(5):792-801.
- Hernandez-Martinez C, Espinosa-Rosales F, Espinosa-Padilla SE, Hernandez-Martinez AR, Blancas-Galicia L. [Basics of primary immunodeficiencies]. *Rev Alerg Mex.* 2016;63(2):180-9.
- Zenteno-Cuevas R, Munro-Rojas D, Perez-Martinez D, Fernandez-Morales E, Jimenez-Ruano AC, Montero H, et al. Genetic diversity and drug susceptibility of Mycobacterium tuberculosis in a city with a high prevalence of drug resistant tuberculosis from Southeast of Mexico. *BMC Infect Dis.* 2021;21(1):1202.
- Lobo N, Brooks NA, Zlotta AR, Cirillo JD, Boorjian S, Black PC, et al. 100 years of Bacillus Calmette-Guerin immunotherapy: from cattle to COVID-19. *Nat Rev Urol.* 2021;18(10):611-22.
- Boisson-Dupuis S, Bustamante J, El-Baghdadi J, Camcioglu Y, Parvaneh N, El Azbaoui S, et al. Inherited and acquired immunodeficiencies underlying tuberculosis in childhood. *Immunol Rev.* 2015;264(1):103-20.
- Abel L, El-Baghdadi J, Bousfiha AA, Casanova JL, Schurr E. Human genetics of tuberculosis: a long and winding road. *Philos Trans R Soc Lond B Biol Sci.* 2014;369(1645):20130428.
- Bustamante Ogando JC, Partida Gaytan A, Aldave Becerra JC, Alvarez Cardona A, Bezrodnik L, Borzutzky A, et al. Latin American consensus on the supportive management of patients with severe combined immunodeficiency. *J Allergy Clin Immunol.* 2019;144(4):897-905.
- Bustamante J, Boisson-Dupuis S, Abel L, Casanova JL. Mendelian susceptibility to mycobacterial disease: genetic, immunological, and clinical features of inborn errors of IFN-gamma immunity. *Semin Immunol.* 2014;26(6):454-70.