

## Eritema exudativo multiforme provocado por hidroxiclороquina, diagnosticado mediante pruebas epicutáneas: reporte de un caso

### Multiform exudative erythema caused by hydroxychloroquine, diagnosed by epicutaneous tests: A case report

Araceli Castro-Jiménez,<sup>1</sup> Alejandro Raúl Gratacós-Gómez,<sup>2</sup> Fernando Florido López<sup>1</sup>

<sup>1</sup> Hospital Universitario "San Cecilio", Granada, España.  
<sup>2</sup> Facultad de Medicina, Universidad de Castilla La Mancha, Ciudad Real, España.

#### Correspondencia

Araceli Castro Jiménez  
aracelicast82@hotmail.com

Recibido: 26-09-2022

Aceptado: 08-12-2022

DOI: 10.29262/ram.v69i3.1171

#### ORCID

Araceli Castro Jiménez

0000-0002-0398-950X

Alejandro Raúl Gratacós Gómez

0000-0002-9456-5760

Fernando Florido López

0000-0002-6383-8826.

#### Resumen

**Introducción:** El eritema exudativo multiforme es una reacción de hipersensibilidad retardada poco frecuente asociada con medicamentos. Las manifestaciones provocadas por hidroxiclороquina son excepcionales; sin embargo, debido al incremento de su prescripción, por la reciente pandemia de SARS-CoV-2, las reacciones adversas se han exacerbado.

**Reporte de caso:** Paciente femenina de 60 años, que acudió al servicio de Urgencias por un cuadro de exantema eritematoso de una semana de evolución, con afectación hacia el tronco, la cara y las palmas de las manos. Los estudios de laboratorio informaron: leucocitosis con neutrofilia y linfopenia, sin eosinofilia ni alteración de las enzimas hepáticas. Las lesiones continuaron descendiendo hacia las extremidades, con posterior descamación. Se le indicó prednisona 15 mg/24 h durante tres días, con disminución a 10 mg/24 h, hasta su nueva valoración, además de antihistamínicos. Dos días posteriores aparecieron nuevas lesiones maculares en la zona preesternal y en la mucosa oral. Los estudios de laboratorio de control no mostraron alteraciones. La biopsia cutánea informó: dermatitis de interfase vacuolar con espongirosis y paraqueratosis, compatible con eritema multiforme. Se llevaron a cabo pruebas epicutáneas con meloxicam e hidroxiclороquina al 30% en agua y vaselina, ocluidos dos días e interpretados a las 48 y 96 horas, con resultado positivo para esta última. Se estableció el diagnóstico de eritema exudativo multiforme por hidroxiclороquina.

**Conclusión:** Este estudio confirma la eficacia de las pruebas epicutáneas en pacientes con reacciones de hipersensibilidad retardada a hidroxiclороquina.

**Palabras clave:** Eritema exudativo multiforme; Reacción de hipersensibilidad retardada; Prueba epicutánea; Hidroxiclороquina

#### Abstract

**Introduction:** Multiform exudative erythema is a rare delayed hypersensitivity reaction associated with medications. The manifestations caused by hydroxychloroquine are exceptional; however, due to the increase in its prescription due to the recent SARS-CoV-2 pandemic, adverse reactions have been exacerbated.

**Case report:** A 60-year-old female patient, who attended the Emergency Department for a picture of erythematous rash of one week of evolution, with involvement of the trunk, face and palms of the hands. Laboratory studies reported: leukocytosis with neutrophilia and lymphopenia, without eosinophilia or abnormal liver enzymes. The lesions continued to descend towards her extremities, with subsequent desquamation. She was prescribed prednisone 15 mg/24 h for three days, tapering to 10 mg/24 h, until her new assessment, in addition to antihistamines. Two days later, new macular lesions appeared in the presternal area and on the oral mucosa. Control laboratory studies did not show alterations. Skin biopsy reported: vacuolar interface dermatitis with spongiosis and parakeratosis, compatible with erythema multiforme. Epicutaneous tests were carried out with meloxicam and 30% hydroxychloroquine in water and vaseline, occluded for two days and interpreted at 48 and 96 hours, with a positive result for the latter. The diagnosis of multiform exudative erythema due to hydroxychloroquine was established.

**Conclusion:** This study confirms the efficacy of patch tests in patients with delayed hypersensitivity reactions to hydroxychloroquine.

**Key words:** Multiform exudative erythema; Delayed hypersensitivity reaction; Patch test; Hydroxychloroquine

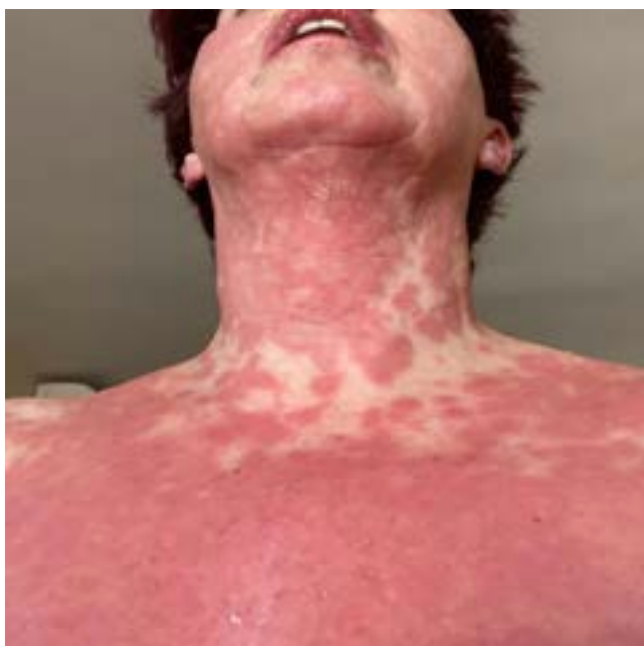

## Antecedentes

El eritema exudativo multiforme es una reacción de hipersensibilidad retardada que puede llegar a ser grave, generalmente asociada con infecciones, y excepcionalmente con fármacos.<sup>1</sup> Las manifestaciones cutáneas originadas por hidroxyclorequina son raras; sin embargo, debido al abuso en su prescripción, por la reciente pandemia de SARS-COVID-19, las reacciones de hipersensibilidad retardada se han incrementado en los últimos dos años.<sup>1</sup> Hasta la fecha se han documentado tres casos de eritema exudativo multiforme por hidroxyclorequina,<sup>2,3,4</sup> sin llevar a cabo el estudio alergológico respectivo.

## Reporte de caso


Paciente femenina de 60 años, que acudió al servicio de Urgencias por un cuadro de exantema eritematoso, levemente pruriginoso, de una semana de evolución, que afectaba el tronco, la cara y las palmas de las manos (**Figura 1**); sin fiebre ni dolor faríngeo asociado. El examen físico reportó: máculas eritemato-violáceas confluentes, algunas en “diana”, con signo de Nikolsky negativo. No se evidenciaron: angioedema, adenopatías, ni afectación de las mucosas. La paciente refirió haber consumido meloxicam en los últimos tres días, e hidroxyclorequina (200 mg) tres semanas por ante-



**Figura 1.** Exantema maculopapular en el rostro y el tronco.

cedentes de artritis reumatoide. No tenía antecedente de herpes de ningún tipo.

Los estudios de laboratorio informaron: leucocitosis con neutrofilia y linfopenia, sin eosinofilia ni alteración de enzimas hepáticas. Los marcadores inflamatorios resultaron elevados (PCR y VSG), con procalcitonina negativa. Después de la valoración por personal del servicio de Dermatología y tras realizar biopsia de piel fue dada de alta con prescripción de corticoides sistémicos (prednisona 30 mg/24 horas) y antihistamínicos por vía oral (Bilastina 20 mg cada 8 horas), y se programó para estudios de control dermatológico en Consulta externa. Desde su alta de Urgencias las lesiones continuaron descendiendo hacia las extremidades, con posterior descamación. En la primera revisión ambulatoria, después de una semana del alta médica, se observó adecuada evolución. Se le indicó disminuir la dosis de corticoides (prednisona 15 mg/24 h, tres días más, y 10 mg/24 h, hasta su nueva valoración) y consumir el mismo protocolo de antihistamínicos. Sin embargo, dos días posteriores al tratamiento aparecieron nuevas lesiones maculares en la zona preesternal y la mucosa oral. Debido a la exacerbación e intensificación de los síntomas, se administraron corticoides orales durante tres semanas (prednisona 30 mg/12 horas 7 días, con disminución a 10 mg al día, cada 7 días). En la siguiente valoración ambulatoria (un mes después), la paciente había finalizado el tratamiento y las lesiones y la descamación desaparecieron. El análisis de sangre, la determinación de marcadores de inflamación, serología viral y autoinmunidad no mostraron alteraciones. La biopsia cutánea informó: dermatitis de interfase vacuolar con espongiosis y paraqueratosis, compatible con eritema multiforme. Con base en los resultados se programó para estudio alergológico a las 12 semanas. Se llevaron a cabo pruebas epicutáneas estandarizadas, según los criterios de la EAACI (Academia Europea de Alergología e Inmunología Clínica), con meloxicam e hidroxyclorequina al 30% en agua y vaselina (ocluidos dos días e interpretados a las 48 y 96 horas), en la paciente y un familiar (como sujeto control), con resultado positivo para esta última (**Figura 2**). La prueba de provocación por vía oral con meloxicam fue negativa (bien tolerada), por lo que se descartó la implicación del fármaco en el evento adverso de la paciente. Se confirmó y estableció el diagnóstico de eritema exudativo multiforme por hidroxyclorequina.



**Figura 2.** Pruebas epicutáneas (hidroxicloroquine 30% vaselina), con resultado positivo (+++) a las 48 horas: Positiva (+++).

## Discusión

La hidroxicloroquina es un fármaco indicado para diferentes trastornos articulares, como la artritis reumatoide. Desde el 2020 se propuso como posible tratamiento para la COVID-19, pese a no mostrar beneficio de los ensayos aleatorios recientes. Previo a este protocolo, la principal indicación de la hidroxicloroquina se extendía a pacientes con trastornos inmunomediados, cuyos eventos adversos se han descrito principalmente en mujeres mayores de 50 años. El efecto adverso cutáneo más frecuente se asocia con erupción maculopapular y eritematosa. Las manifestaciones cutáneas más raras descritas incluyen: hiperpigmentación, dermatitis psoriasiforme, fotodermatitis, estomatitis, melanoniquia y pérdida de cabello. Por su parte, las más severas son pustulosis exantemática generalizada aguda, erupción medicamentosa con eosinofilia y síntomas sistémicos, síndrome de Stevens-Johnson-necrólisis epidérmica tóxica, cardiotoxicidad y retinopatía, además de los eventos adversos extracutáneos.<sup>5</sup>

Las reacciones cutáneas generalizadas por hidroxicloroquina son variadas y pueden poner en riesgo la vida de los pacientes, como un caso especialmente raro, que manifestó pustulosis exantemática aguda generalizada superpuesta al síndrome de Stevens-Johnson.<sup>5</sup> El aumento en la prescripción de hidroxicloroquina en pacientes con COVID-19<sup>3</sup> ha conllevado un incremento de reacciones de hipersensibilidad retardada con diferentes morfologías,<sup>2,3</sup> incluido el eritema exudativo multiforme.

Hasta la fecha se han descrito tres casos de eritema exudativo multiforme por hidroxicloroquina, diagnosticados solo por las manifestaciones y el cuadro clínico.<sup>2-4</sup> En la paciente del caso aquí expuesto, la biopsia fue compatible con eritema exudativo multiforme y el estudio de alergia (llevado a cabo mediante pruebas epicutáneas positivas para hidroxicloroquina) confirmó el diagnóstico. Estas pruebas se indican para evaluar las reacciones de hipersensibilidad retardada a los fármacos. Nuestro grupo estudió previamente un cuadro de síndrome de DRESS con pruebas epicutáneas positivas para hidroxicloroquina.<sup>6</sup>

Puesto que la hidroxicloroquina resultó positiva en la prueba *in vivo* (prueba epicutánea), descartamos la prueba *in vitro* (prueba de transformación de linfocitos T).<sup>7,8</sup> Esto último supone una limitación en el estudio de los pacientes. Aun así, es posible que la prueba epicutánea en vaselina sea suficiente para establecer el diagnóstico etiológico de la reacción cutánea tardía de los pacientes. Además, existe el valor añadido de la confirmación, mediante estudio histológico (obtención de la biopsia), del diagnóstico clínico de eritema exudativo multiforme.

## Conclusión

Debido al aumento en la prescripción de hidroxicloroquina para el tratamiento reciente del SARS-CoV-2, es importante que los alergólogos, reumatólogos, internistas y médicos de medicina familiar conozcan el perfil de seguridad del fármaco, pues de ahí parte la relevancia de este caso clínico. Este estudio confirma, una vez más, la eficacia de las pruebas epicutáneas en pacientes con reacciones de hipersensibilidad retardada a hidroxicloroquina.

## Agradecimientos

Al Hospital Clínico San Cecilio.

## Conflicto de interés

Los autores declaran no tener conflictos de interés y permiten la publicación de este artículo.

## Fuente de financiamiento

Los autores no recibieron subvenciones específicas de agencias del sector público, comercial o entidades sin fines de lucro para este estudio.

## Referencias

1. Bennardo L, Nisticò SP, Dastoli S, Provenzano E, et al. Erythema Multiforme and COVID-19: What Do We Know? *Medicina (Kaunas)*. 2021;57(8):828. <https://doi.org/10.3390/medicina57080828>
2. Koumaki D, Koumaki V, Bertsias G, Boumpoucheropoulos S, et al. Hydroxychloroquine-induced erythema multiforme. *Clin Case Rep*. 2020;8(3):578-579. <https://doi.org/10.1002/ccr3.2648>
3. Monte Serrano J, Cruaños Monferrer J, García-García M, García-Gil MF. Hydroxychloroquine-induced erythema multiforme in a patient with COVID-19. Eritema multiforme inducido por hidroxycloquina en paciente con COVID-19. *Med Clin (Barc)*. 2020;155(5):231. <https://doi.org/10.1016/j.medcli.2020.05.004>
4. Abou Assalie N, Durcan R, Durcan L, Petri MA. Hydroxychloroquine-Induced Erythema Multiforme. *J Clin Rheumatol*. 2017;23(2):127-128. doi: 10.1097/RHU.0000000000000417
5. Gisondi P, Piaserico S, Bordin C, Bellinato F, Tozzi F, Alaibac M, Girolomoni G, Naldi L. The safety profile of hydroxychloroquine: major cutaneous and extracutaneous adverse events. *Clin Exp Rheumatol*. 2021;39(5):1099-1107.
6. Castro Jiménez A, Navarrete Navarrete N, Gratacós Gómez AR, Florido López F, García Rodríguez R, Gómez Torrijos E. First case of DRESS syndrome caused by hydroxychloroquine with a positive patch test. *Contact Dermatitis*. 2021;84(1):50-51. <https://doi.org/10.1111/cod.13657>
7. Garcia-Nunez I, Algaba-Marmol MA, Castro-Cost C. Erythema Multiforme After Intake of Risedronate: A Cross-Reactivity Study. *J Investig Allergol Clin Immunol*. 2021;31(5):457-8. <https://doi.org/10.18176/jiaci.0668>
8. Nin-Valencia A, Domínguez-Ortega J, Cabañas R, Sánchez H, et al. The Lymphocyte Transformation Test in delayed hypersensitivity reactions induced by ibuprofen and/or metamizole. *J Investig Allergol Clin Immunol*. 2022 Apr 12:0. Epub ahead of print. <https://doi.org/10.18176/jiaci.0814>